

Berislav Perić

KIRURŠKA PRIPREMA ZA UGRADNJU DENTALNIH IMPLANTATA

Nastavni tekst za studente Stomatološkog fakulteta Sveučilišta u Zagrebu

Zagreb, 2018.

Autor

Izv. prof. dr. sc. Berislav Perić, Zavod za oralnu kirurgiju Stomatološkog fakulteta Sveučilišta u Zagrebu

Kao autor ovog nastavnog teksta jamčim da se radi o originalnom i vlastitom autorskom djelu, koje je u potpunosti samostalno napisano, te da su dijelovi preuzeti iz drugih izvora jasno i nedvojbeno citiranjem naznačeni kao tuđa autorska djela. Isto tako jamčim da su navedene ilustracije originalne i predstavljaju moje vlastito autorsko djelo, te da nema trećih osoba koje bi na njih polagale autorska prava.

Lektor

Blaženka Krznar, profesorica hrvatskog jezika i književnosti

Nastavni tekst pod naslovom: „Kirurška priprema za ugradnju dentalnih implantata“, autora Izv. prof. dr. sc. Berislava Perića pozitivno je ocijenjen 17. 1. 2019. od strane Povjerenstva za vrednovanje nastavnog teksta u sastavu:

1. Izv. prof. dr. sc. Robert Ćelić, izvanredni profesor Stomatološkog fakulteta u Zagrebu
2. Prof. dr. sc. Tomislav Ćabov, redoviti profesor na studiju dentalne medicine Medicinskog fakulteta u Rijeci
3. Izv. prof. dr. sc. Predrag Knežević, izvanredni profesor Stomatološkog fakulteta u Zagrebu

i kao takav ispunjava uvjete da postane nastavni materijal te se objavljuje na mrežnim stranicama Stomatološkog fakulteta Sveučilišta u Zagrebu za potrebe nastave iz predmeta „Dentalna implantologija“.

Sadržaj

Uvod.....	5
Anamneza.....	6
Klinički pregled.....	6
Rendgenološki pregled.....	7
Ugradnja dentalnih implantata	12
Literatura	15

Uvod

Ugradnja dentalnih implantata, odnosno, implantoprotetska rehabilitacija, postala je jedan rutinski, uobičajeni postupak u svakodnevnom radu u dentalnoj medicini. Prvenstveni je tome uzrok proširenje indikacija za primjenu dentalnih implantata te posljedično i sve veća pojavnost implantoprotetske rehabilitacije. Terapijski protokoli su pojednostavljeni, skraćena je dužina trajanja terapije te je i na taj način došlo do ekspanzije primjene dentalnih implantata. Educiranost i interes pacijenata, kao i sve dostupnije informacije, dovode do prihvaćanja modernih smjernica dentalne medicine. Osim toga, ubrzanim razvojem tehnologije i kirurških tehnika dolazi do povećanja augmentacijskih postupaka na koštanim i mekotkivnim sustavima, što je posljedično dovelo i do proširenja indikacija za postavljanje implantata u regijama u kojima to nije ranije bilo moguće. Prema nekim autorima, na godišnjoj se razini ugradi više od šest milijuna implantata. Također treba spomenuti i produženje životnog vijeka u kvantitativnom smislu te sve veću potrebu i osviještenost pacijenata u estetskom i funkcionalnom smislu i na taj način povećanom implantološkom aktivnošću (1).

Bez obzira na znanje i iskustvo operatera i veliki broj ugrađenih implantata potreban je određeni algoritam postupaka koji je potrebno učiniti kako bi se izbjegle potencijalne intraoperativne i postoperativne komplikacije. Na taj se način izbjegavaju nepotrebne neugodnosti.

Danas se većina tih zahvata provodi u ordinacijama dentalne medicine uz primjenu lokalne anestezije. Ukoliko se rade višestruke implantacije uz dodatne koštane augmentacije ili rekonstrukcije, planirani implantološki zahvat se može učiniti i u općoj anesteziji.

Navedeni postupak ugradnje dentalnih implantata podrazumijeva temeljito i detaljno planiranje postupka, suradnju između kirurga i protetičara kao i zubnog tehničara. Pacijent treba biti upoznat sa svim aspektima planiranog zahvata, mogućim komplikacijama i financijskom aspektu navedenog. Uz sve to, potrebna je i pismena suglasnost za provođenje navedenog zahvata.

Detaljno planiranje i primjena navedenog postupka smanjuje komplikacije na najmanju moguću mjeru, stoga je planiranje izuzetno važan postupak (2).

Prvenstveno se treba napraviti inicijalni pregeled, uzeti detaljna anamneza, nakon toga obaviti klinički pregled, radiološka obrada i ukupan protetski plan navedenog zahvata.

Inicijalni pregled je prvi korak do postavljanja dijagnoze za implantološku terapiju (3). Važno je shvatiti pacijentove želje i potrebe za liječenjem odnosno ishodom terapije. Specifične želje i očekivanja u pogledu ishoda liječenja moraju biti u skladu s pravom profesionalnom procjenom kliničke situacije. Optimalne rezultate liječenja moguće je samo dobiti ako su pacijentovi zahtjevi u skladu s objektivnom evaluacijom bolesti i predviđenim ishodom liječenja.

Anamneza

U okviru tog pregleda potrebno je uzeti dobru anamnezu. U okviru stomatološkog nalaza potrebno je saznati ima li netko u obitelji izražen parodontitis, saznati detalje o ranijim stomatološkim zahvatima i skrbi oko zuba, obratiti i pozornost na podatke o klimanju i ispadanju zuba, krvarenju iz gingive, otežanom žvakanju, itd. U okviru anamnestičkih podataka potrebno je saznati kakvo je opće zdravstveno stanje pacijenta, saznati boluje li od nekih sustavnih bolesti koje bi mogle biti relativne ili apsolutne kontraindikacije za implantološku terapiju (teški srčani bolesnici, maligne bolesti, alergije, psihički bolesnici, kemo i radioterapija, nekontrolirani dijabetes, itd). Isto tako uzeti u obzir uzima li pacijent određene lijekove i ako uzima koji su to lijekovi kao stalna terapija (antihipertenzivi, antikoagulacijski lijekovi, imunosupresivi, itd). Trebamo, saznati navike pacijenta. Konzumiranje alkohola i nikotina svakako su važni, potencijalno ograničavajući faktori za selekciju pacijenata koji su potencijalni kandidati za implantološku terapiju. Također je potrebno pokušati saznati dnevne oralnihigijenske navike pacijenta u smislu održavanja oralne higijene, učestalosti četkanja zuba, korištenja interdentalnih četkica ili drugih pomagala za održavanje higijene usne šupljine (1,4).

Sve navedeno nam u konačnici koristi kako bi donijeli zaključak o optimalnom terapijskom postupku i metodama liječenja. Na taj ćemo način pokušati uskladiti očekivanja pacijenta s realnim kliničkim nalazom. Izuzetno je važno pokušati saznati koji je interes i motivacija pacijenta za opsežnu i skupu terapiju te pokušati pridobiti pacijenta za suradnju u svezi redovite oralne higijene te redovitih periodičnih pregleda u ordinaciji.

Klinički pregled

Nakon uzimanja dobre anamneze potrebno je učiniti temeljiti klinički pregled. Klinički pregled možemo započeti ekstraoralnim pregledom. Tako želimo obratiti pozornost na

eventualnu asimetriju lica, pojavnost lezija ili oteklina u području glave i vrata. Također se može ekstraoralno promatrati i palpirati žvačne mišiće, ostale mišiće glave i vrata kao i područje temporomandibularnih zglobova. Ekstraoralno također možemo zamijetiti i estetske karakteristike kako što su linija osmijeha, linija usnice, linija gingive i facijalna i dentalna središnja linija (1,5).

Klinički pregled intraoralno se prvenstveno odnosi na pregled stanja usne šupljine i stanja sluznice usne šupljine. Navedeni pregled obuhvaća inspekciju i palpaciju te procjenu međučeljusnih odnosa. Inspekcijom pregledavamo stanje i boju sluznice, isključujemo postojanje promjena u smislu cističnih promjena pojave odontogenih ili neodontogenih tumora, karcinoma, leukoplakija, erozija sluznice, stanja hipertrofije sluznice ili grebena, pojavnost kandidijaze ili herpetičnog stomatitisa i slično (6,7). Također, ako se radi o parcijalnoj bezubosti može se utvrditi kliničko stanje preostalih zuba, ispune na pojedinim zubima, izražena atricija ili abrazija zuba, pojava sekundarnog karijesa, postojanje eventualno zaostalih korijenova ili impaktiranih i retiniranih zuba te nivo održavanja oralne higijena. Palpatorno možemo utvrditi postojanje različitih mekotkivnih ili koštanih promjena u usnoj šupljini. Na taj se način mogu isključiti različite patološke promjene na sluznici i gingivi, koje bi potencijalno mogle onemogućiti kvalitetnu ugradnju dentalnih implantata. Kliničkim pregledom se mogu utvrditi i međučeljusni odnosi, statični i dinamični znakovi okluzije, vertikalna dimenzija okluzije, horizontalni i vertikalni prijeklop zuba, centričnu relaciju itd. Nešto od navedenog također može biti ograničavajući faktor za ugradnju dentalnih implantata, odnosno, može nam uvjetovati relativnu ili apsolutnu kontraindikaciju za ugradnju dentalnih implantata (8).

Rendgenološki pregled

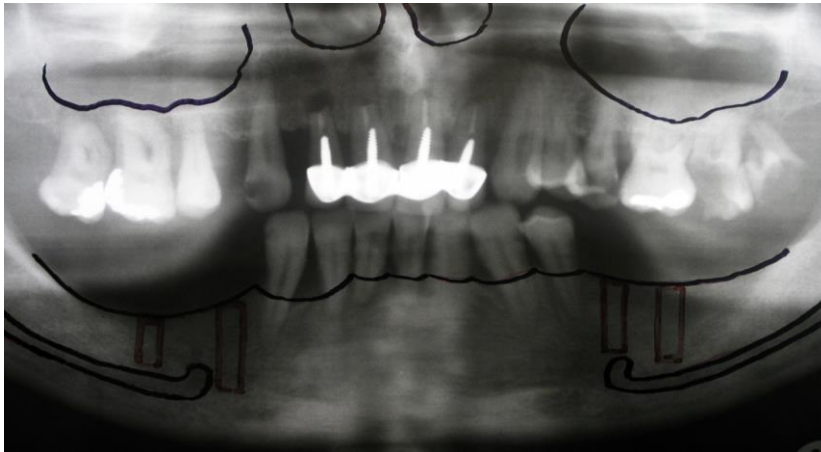Planirani implantološki zahvat svakako zahtijeva i određenu rendgensku dijagnostiku. Često se radi razlika između kliničkog i rendgenskog pregleda. Zapravo, temeljita anamneza omogućava nam kvalitetan odabir koji će se rendgenološki snimak učiniti. Kliničar na taj način ima presudnu ulogu pri pronalaženju i održavanju najnižih mogućih doza zračenja za pojedinog pacijenta. Zato se i sve rendgenske pretrage na taj način trebaju opravdati i optimizirati. Ako postoji klinička potreba za rendgenskim informacijama, rendgensko snimanje je opravdano. Stoga je i odgovornost na kliničarima da provode optimalnu rendgensku dijagnostiku. Prije same rendgenske pretrage potrebno je na osnovu anamneze i

plana terapije odlučiti koje su nam važne informacije koje želimo dobiti na rendgenskoj snimci. S kliničkog aspekta gledano, svakako treba uzeti u obzir je li implantološki plan najbolje rješenje s dugoročnom prognozom. Ukoliko jest, potrebno je isključiti patološka stanja na čeljusti ili preostalim zubima prije implantološke terapije, procijeniti mjesto najbolje pozicije za ugradnju dentalnog implantata i način postavljanja implantata koji će učiniti kirurški postupak najsigurnijim. Na taj je način rizik poslijeoperativnog neuspjeha smanjen na minimum. Rendgenološka snimka prije implantacije jest ključan segment u implantološkoj terapiji. Obzirom da se količina kosti dosta razlikuje od pacijenta do pacijenta, opravdana je primjena različitih tehnika snimanja, kako bi se dobili kvalitetni nalazi koštanih i okolnih struktura. Rendgenološka snimka prije ugradnje dentalnih implantata prvenstveno mora pokazati visinu kosti odnosno vertikalnu dimenziju u koju će se postavljati implantat. Osim navedenog kost mora imati i tzv. horizontalnu dimenziju, odnosno širinu u koju se postavlja implantat. To se osobito odnosi i na situacije kada se radi o djelomičnoj bezubosti i postavljanju dentalnog implantata u susjedstvu s prirodnim zubima. U takvim slučajevima važan je i adekvatan prostor koji se nalazi između implantata i zuba ili između implantata i implantata u horizontalnoj dimenziji jer se na taj način izbjegava gubitak kosti oko zuba ili oko implantata. Zato nam pravilno pozicioniranje dentalnih implantata u vertikalnoj i horizontalnoj dimenziji omogućava odličnu stabilnost implantata koja je vrlo važan preduvjet za dobru oseointegraciju. Osim navedenih procjena kod rendgenoloških snimaka važna je i procjena okolnih anatomskih struktura kako ne bi došlo do kompromitacije dentalnih implantata ili okolnih struktura. U gornjoj se čeljusti radi o maksilarnom sinusu i dnu nosne šupljine. Također se preporuča izbjegavanje postavljanja implantata u neposrednoj blizini nazopalatinalnog kanala. U donjoj su čeljusti važne anatomske strukture koje se ne smiju oštetiti tijekom kirurškog zahvata mandibularni kanal s pripadajućim živcima i krvnim žilama (1, 9,10).

Dakle, osim sveobuhvatnog anamnestičkog i kliničkog pregleda potreban je i kvalitetan rendgenski snimak, jer možemo reći da su implantati čak izgubljeni prije nego su opterećeni zbog lošeg stanja kosti ukoliko ga nismo kvalitetno rendgenološki dijagnosticirali.

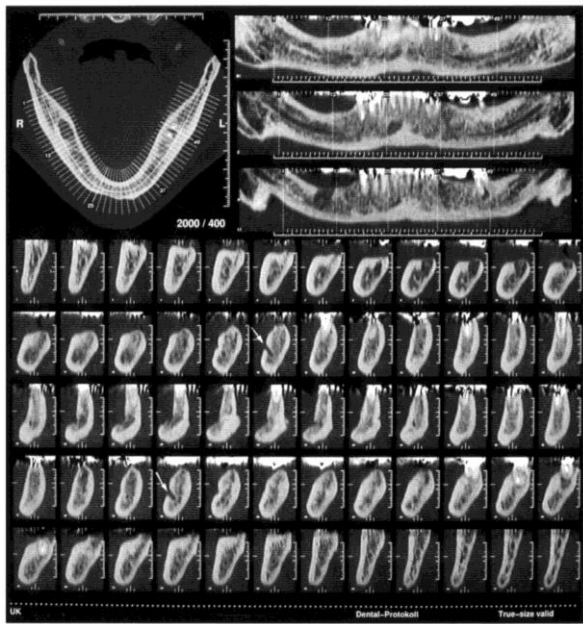
Primarni rendgenski snimak jest kvalitetan pacijentov ortopantomogram. Ukoliko možemo procijeniti sve relevantne strukture na ortopantomogramu, nije nam potrebna dodatna retroalveolarna snimka (slika 1). Ukoliko neki detalji nisu jasno prikazani na ortopantomogramu preporuča se učiniti intraoralnu retroalveolarnu snimku tog područja. Važno je napomenuti da kod ortopantomograma može doći do grešaka tijekom snimanja, u

smislu preklapanja zuba i okolnih anatomskih struktura te stoga treba biti oprezan u procjeni navedenih snimaka. Također, pojedini ortopantomogrami omogućuje snimanje koje se razlikuje u povećanju, stoga je važno znati o kojem se povećanju radi kako bi kvalitetno napravili analizu snimke.



Slika 1. Ortopantomogram s označenim anatomskim strukturama

Osim navedenih redgenskih snimaka postoje i tzv. tomografske snimke koje u određenom presjeku pokazuju anatomske strukture. Glavne skupine tomografskih tehnika koje se mogu koristiti u implantologiji su: konvencionalna tomografija, kompjutorizirana tomografija (CT) te digitalna volumenska tomografija (DVT), poznatija kao CBCT – „cone beam“ tomografija (slika 2). Danas se najčešće koristi CBCT dijagnostika koja uz relativno minimalno zračenje omogućava prikaz struktura u sve tri ravnine: aksijalnu, sagitalnu i koronalnu.



Slika 2. CBCT snimka donje čeljusti

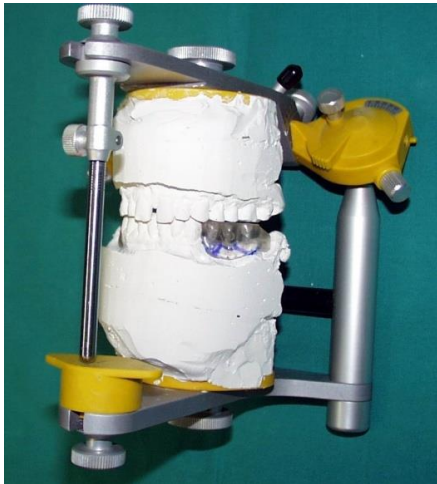
Na temelju kratkih snimaka u kontinuiranom ili kratkom bljesku, slažu se snimke koje omogućavaju kvalitetnu rendgenološku analizu. Pregled je relativno jednostavan, kratko traje, a zračenje je također relativno malo, posebno kod aparata koji omogućavaju volumene različitih veličina. Takve nam snimke omogućavaju da detaljno saznamo anatomske relacije u pacijenata, osobito važne informacije o položaju struktura koje bi nam mogle biti ograničavajući faktor za ugradnju dentalnih implantata (11).

U novije je vrijeme sve popularnija kompjutorizirana ili navođena dentalna implantologija. Na taj se način iz virtualnog svijeta preko izrade individualnih šablona, koristeći CBCT tehnologije, CAD/ CAM tehnologije i 3D printanje, prelazi u realni svijet implantologije te se s velikom preciznošću implantati mogu postaviti u željenu poziciju. Za sada se radi o relativno skupim metodama koje osim toga zahtijevaju i dodatnu edukaciju, ali svakako će perspektivno naći svoje mjesto u okviru dentalne implantologije (12).

Radiološke metode omogućavaju nam kvalitetnu analizu volumena i kvalitete kosti, visinu i širinu alveolarnog grebena te korelaciju s važnim anatomskim strukturama.

Svi navedeni podaci koju su dobiveni anamnestički, kliničkim pregledom i rendgenološkom dijagnostikom, omogućavaju nam da donesemo ispravnu odluku o mjestu postave dentalnih implantata, dužini i širini implantata.

Osim navedenog, ako ima potrebe, prije zahvata postavite dentalnih implantata moguće je uzeti anatomski otiske, napraviti gipsane modele i analizirati visinu zagriža, odnosno napraviti šablone i markirati mjesta na kojima će se postaviti implantati (slika 3). Također suvremenim metodama moguća je kompjutorska izrada šablona i pozicioniranje implantata u željeni, odnosno, optimalan položaj.



Slika 3. Gipsani modeli gornje i donje čeljusti

Obzirom da se radi o kirurškom zahvatu, te postavljanju implantata intraosealno, svakako je potrebna određena kirurška edukacija prije nego što se krene u operativni zahvat. Osim edukacije, potreban je i set za kirurške zahvate te set za postavu implantata. Planirani zahvat potrebno je učiniti i uz fiziodispenzer, uređaj koji nam omogućava postavu implantata uz minimalno oštećenje kosti i najmanju moguću mjeru da ne bi došlo do pregrijavanja kosti intraoperativno. Potrebno je napomenuti da se svakako moraju poštovati i aseptički principi rada u ambulanti dentalne medicine.

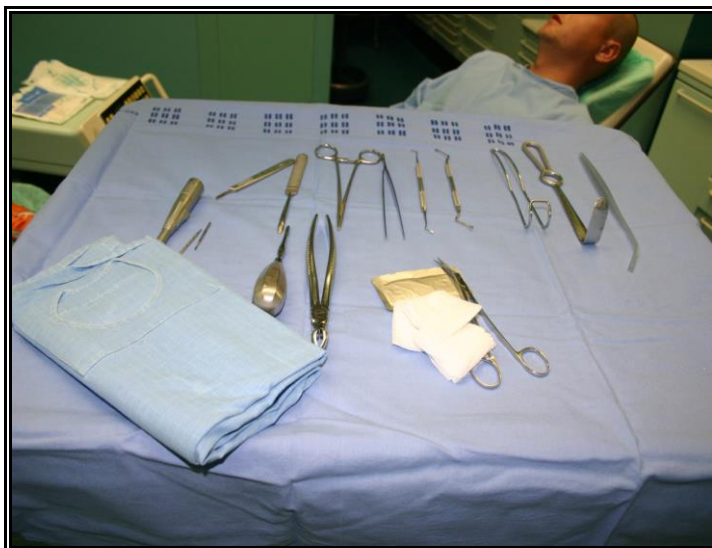
Kako bi se krenulo u implantološku terapiju potrebno je uzeti u obzir sve navedene detalje i postaviti indikaciju za implantološku pripremu. Načelno se može reći kako je svaki nedostatak zuba moguća indikacija za postavu dentalnih implantata. Pojednostavljeno, možemo razlikovati nadoknadu nedostatka zuba u gornjoj i donjoj čeljusti. Nedostatak zuba u obje čeljusti se može odnositi na nedostatak jednog ili više zuba, ili se može raditi o totalnoj bezubosti. U ovisnosti o navedenom kliničkom i rendgenološkom nalazu plan terapije i broj implantata koji će biti postavljen, bit će u tom smislu koncipiran (1, 13).

Nakon što se postavi indikacija za postavu dentalnih implanta i nakon što je isplanirana lokalizacija i dužina implantata može se pristupiti kirurškom postupku ugradnje dentalnih implanata.

Ugradnja dentalnih implantata

Planirani zahvat ugradnje dentalnih implantata vrši se najčešće u lokalnoj anesteziji. Implantat se može pozicionirati standardnom metodom podizanja mukoperiostalnog režnja ili bez podizanja mukoperiostalnog režnja (flapless tehnika). Tzv. flapless tehnika spada u minimalno invazivne postupke. Prema literaturi takva tehnika uzrokuje minimalnu traumu mekih i tvrdih tkiva. Prednost je kraći period postoperativnog cijeljenja i sam kirurški postupak je nešto kraći u odnosu na klasičan operativni postupak kada se podiže mukoperiostalni režanj. Nedostaci ove tehnike su u nepreglednost te posljedično može doći do lošeg pozicioniranja implantata, fenestracije kortikalne kosti ili oštećenja pojedinih anatomskih struktura. Zbog svega navedenog ta se tehnika koristi relativno rijetko (9,14).

U dentalnoj medicini mnogo je češća kirurška tehnika, tehnika podizanja mukoperiostalnog režnja. Uobičajeni kirurški instrumentarij koji se koristi je skalapel, pinceta, iglodržać, kirurška kuka, škarice, raspatorij, konac (slika 4). Koriste se također perforirane kirurške komprese kako bi se osiguralo sterilno radno polje (15).



Slika 4. Kirurški instrumenti

Bezbolnost zahvata je primjena lokalnih anestetika i tehnika lokalne anestezije koje se koriste i u svakodnevnom radu dentalne ordinacije. Važno je pacijentu osigurati potpunu bezbolnost i kvalitetnu analgetsku potporu. Od uobičajenih tehnika lokalne anestezije najčešće rabimo primjenu pleksus anestezije, te po potrebi i primjenu mandibularne anestezije. Obje navedene tehnike ukoliko se koriste prema odgovarajućim principima omogućavaju nam bezbolan i kvalitetan rad u tijeku implantološke terapije (7).

Prije samog implantološkog zahvata potrebno je prije prijeoperativno koristiti oralne antiseptike (klorheksidin, hekseditin, itd.) koji kroz ispiranje usta neposredno prije zahvata mogu smanjiti broj patogenih mikroorganizama. Na taj se način učini dezinfekcija usne šupljine.

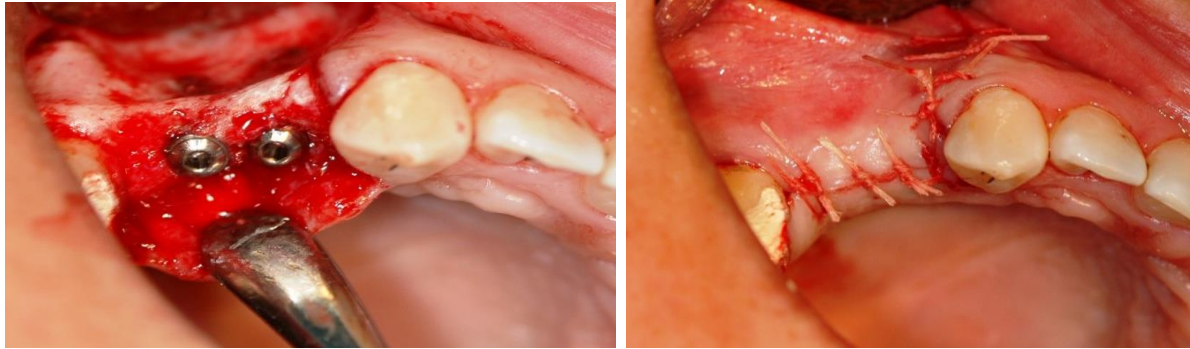
Što se tiče sustavne antibiotske premedikacije, potrebno je procijeniti ima li potreba za primjenom antibiotika ili ne. Ukoliko se radi o postavljanju manjeg broja implantata u relativno dobru kost, bez nekih velikih i dugotrajnih manipulacija po mukoperistalnom režnju, obično nije potrebna antibiotska premedikacija. Ako se radi o višestrukim implantacijama, ili situacijama u kojima se rade i dodatni zahvati poput podizanja dna maksilarnog sinusa, uzimanja autolognog koštanog transplantata i sl. svakako je potrebna antibiotska zaštita. Uobičajeno se koriste penicilinski preparati, ako pacijenti nisu alergični na penicilinske preparate. Ako se radi o poznatoj alergiji na penicilin onda je moguća primjena klindamicina (1,8).

Na isplaniranom se mjestu učini rez u punoj debljini mukoperisotalnog režnja, režanj se podiže i prikazuje se kost. Kod podizanja režnja, ukoliko je moguće treba biti što pošteniji, pokušati zaobići papilu zuba. Također, rez ne treba biti preekstenzivan, ali i ne previše pošten jer će nam to otežavati preglednost operativnog polja odnosno produžiti trajanje samog zahvata.

Na željenoj se poziciji učini preparacija kalibiranim svrdlima (po preporukama proizvođača) do željene širine, odnosno visine, za postavu dentalnih implanatata. Navedeni se zahvat provodi uz stalnu irigaciju fiziološke otopine i primjenu fiziodispenzera.

Fiziodispenzer je uređaj koji nam omogućava uz odgovarajući minimalni broj okretaja, i stalno hlađenje, postavu implantata u odgovarajuću poziciju, te na taj način sprječava pregrijavanje kosti. Svako pregrijavanje kosti iznad 47 °C može dovesti do kompromitacije implantata. Zato uz sve navedeno i svaki proizvođač implantata preporuča i broj okretaja za ugradnju dentalnih implantata. Najčešće se radi o broju između 400 i 1200 okretaja. Nakon što se učini preparacija, moguće je postaviti implantat ručnom tehnikom ili strojno (1,16).

Nakon postave implantata u željenu poziciju, potrebno je vratiti mukoperiostalni režanj u početni položaj te što preciznije sašiti taj režanj kako bi se omogućilo što brže i lakše cijeljenje rane (slika 5).



Slika 5. Postavljeni implantati i precizno šivanje mukoperiostalnog režnja

Neposredno nakon ugradnje dentalnim implantata potrebno je hladnim oblozima spriječiti nastanak edema odnosno hematoma. Primjenom analgetika bol ukloniti u potpunosti ili bol smanjiti na najmanju moguću mjeru. Ukoliko je potrebno, ordinirati i antibiotsku terapiju. Tijekom nekoliko postoperativnih dana potrebna je pojačana higijena, ispiranje usta oralnim antisepticima te primjena različitih četkica, od standardnih do intradentalnih kako bi se higijena održavala na najvišem nivou.

Zaključno se može reći, da je dentalna implantologija jedna od trenutno najekspanzivnijih grana dentalne medicine. Stalna tehnološka poboljšanja, otkrivanje novih tehnologija te uvažavanje bioloških mehanizama organizma omogućili su široki spektar indikacija i primjene dentalnih implantata.

Samo kvalitetnim planiranjem implantološke terapije te kvalitetnom suradnjom terapeuta i pacijenta, uz poštivanje recentnih kliničkih i znanstvenih saznanja, moguće je postići dugotrajnost implantoprotetskih radova na zadovoljstvo terapeuta i pacijenta.

Literatura

1. Lindhe J. Klinička parodontologija i dentalna implantologija. 5. hrv. izd. Zagreb: Nakladni zavod Globus; 2010.
2. Mc Dermott NE, Chuang SK, Woo VV, Dodson TB. Complications of dental implants: identification, frequency and associated risk factors. *Int J Oral Maxillofac Implants* 2003; 18:848-855.
3. Knežević G. Osnove dentalne implantologije. Zagreb: Školska knjiga; 2002.
4. Sethi A, Kaus T. Praktična implantologija. Zagreb: Media ogled; 2009.
5. Davarpanah M, Martinez H, Kebir M, Tecucianu JF. Priručnik dentalne implantologije. Zagreb: In.Tri; 2006.
6. Knežević G. i sur. Oralna kirurgija 2. Zagreb: Medicinska naklada; 2003.
7. Miše I. Oralna kirurgija. Zagreb: Medicinska naklada; 1991.
8. Hupp JR, Ellis E, Tucker MR. Contemporary Oral and Maxillofacial surgery. 6th ed. St Louis: Mosby; 2014.
9. Galasso L. Atlas komplikacija i neuspjeha u dentalnoj implantologiji: smjernice za terapijski pristup. Zagreb: Media ogled; 2013.
10. Grunder U. Implantati u estetskoj zoni. Zagreb: Quintessence; 2016.
11. Abramovitch K, Rice DD. Basic principles of cone beam computed tomography. *Dent Clin North Am* 2014; 58(3):463-84.
12. Gulati M, Anand V, Salaria SK, Jain N, Gupta S. Computerized implant-dentistry: Advances toward automation. *J Indian Soc Periodontol* 2015;19(1):5-10.
13. Zuhr O, Hurzeler M. Estetska, parodontna plastična i implantološka kirurgija. Zagreb: Media ogled; 2011.
14. Romero-Ruiz MM., Mosquera-Perez R, Gutierrez-Perez JL, Torres-Lagares D. Flapless implant surgery: A review of the literature and 3 case reports. *J Clin Exp Dent* 2015;7(1):146-52
15. Čabov T. Oralnokirurški priručnik. Zagreb: Medicinska naklada; 2009.
16. Al-Faraje L. Surgical complications in oral implantology. Etiology, Prevention, and Management. Chicago: Quintessence; 2011.