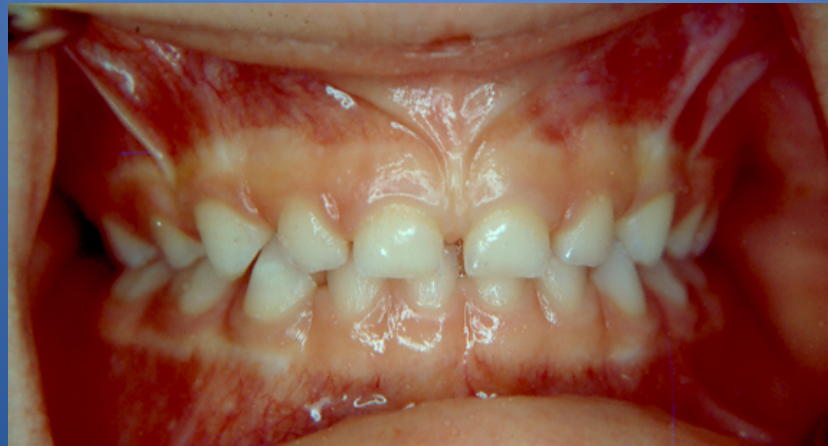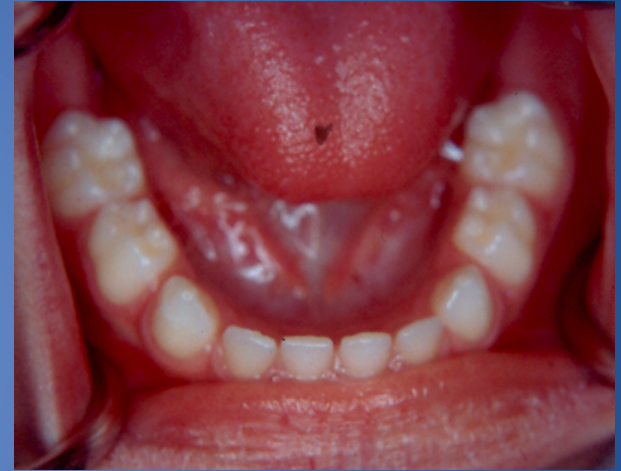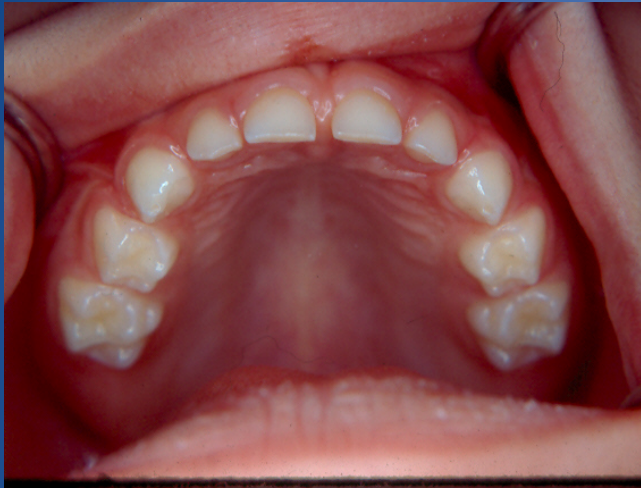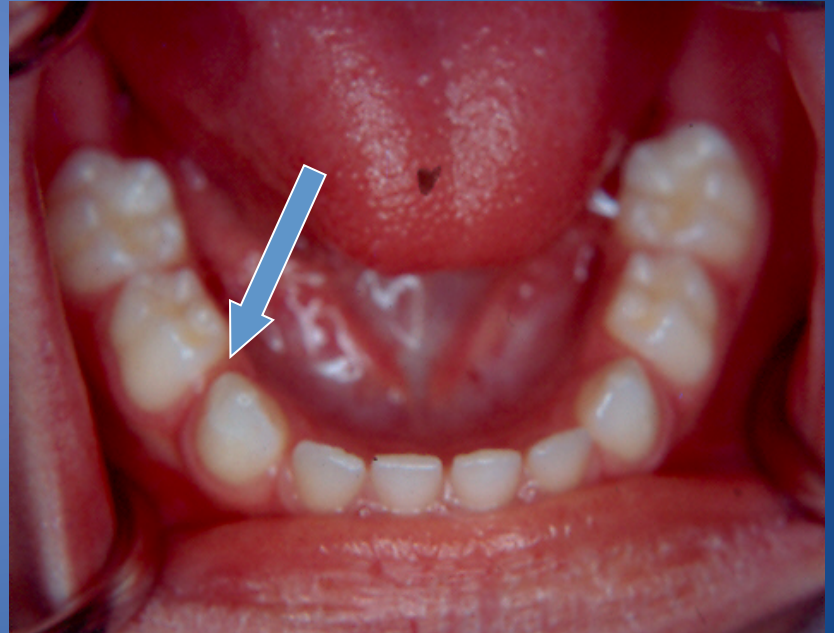
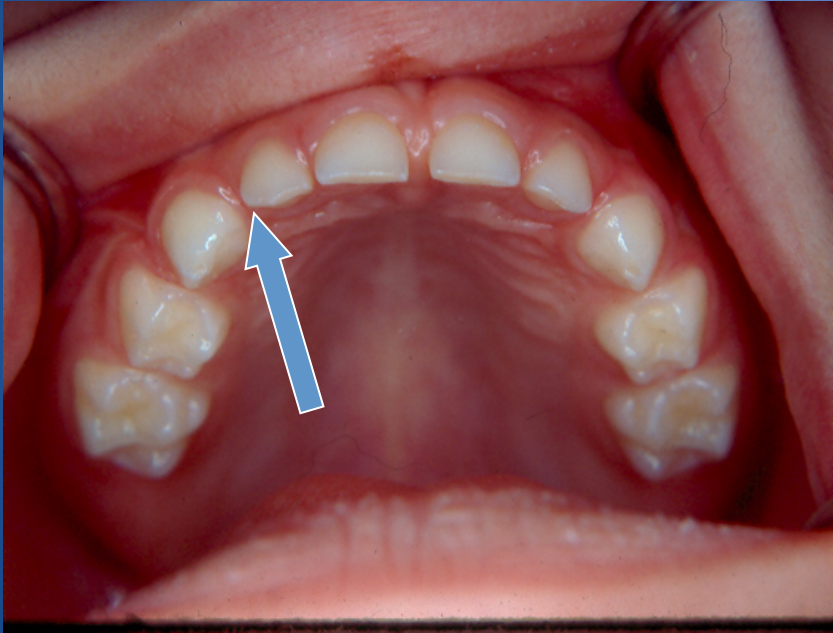


Držáci mjesta

Normalni klinički nalaz u mliječnoj denticiji





"Incisor Liability"

- Razlika u veličini mliječnih i trajnih sjekutića
- 4 maksilarna trajna sjekutića u prosjeku su za 7.6mm veća nego mliječni sjekutići
- 4 mandibularna trajna sjekutića u prosjeku su za 6.0 mm veća nego mliječni sjekutići

Osnovni postulati čuvanja prostora

Gubitak prostora:

- Blagi – manjak prostora $<2\text{mm}$
- Umjereni – manjak prostora 2-4mm
- Veliki – manjak prostora 5-9mm
- Ekstremno veliki – manjak prostora $>10\text{mm}$

Kada planirati držače mjesta?

- Gubitak jednog ili više mliječnih zuba, i
- Nepromijenjena duljina zubnog luka

- Povoljna situacija podrazumijeva da duljina zubnog luka ostane prikladna i dovoljna za postavu zuba

Gubitak sjekutića

- Rani gubitak mliječnih sjekutića ne rezultira gubitkom prostora ili je taj gubitak vrlo mali
- Estetska komponenta opravdava izradu držača mjesta
- Nema dokumentiranih dugoročnih značajnih komplikacija na rast i razvoj, navike ili razvoj govora

Gubitak očnjaka

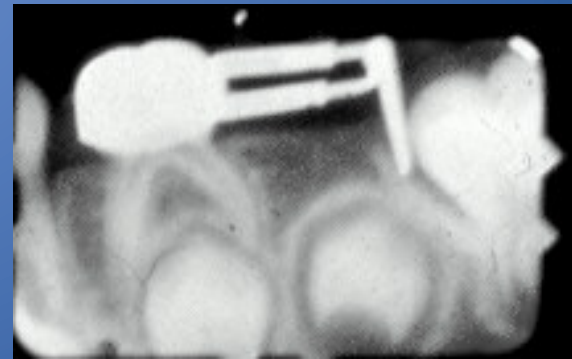
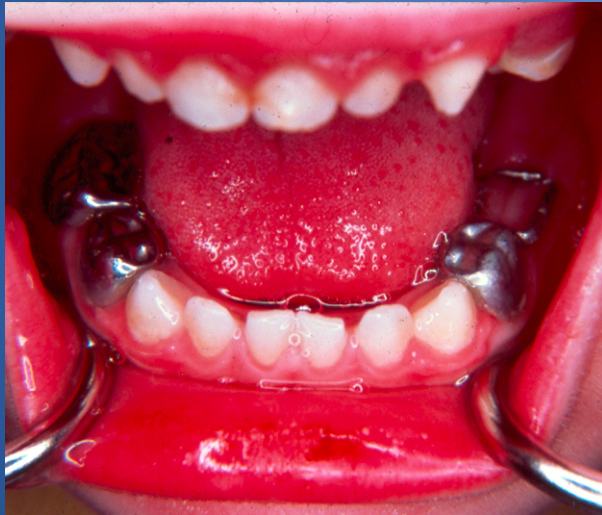- Gubitak mliječnih očnjaka i lateralnih sjekutića u d.č. često se manifestira ektopičnom erupcijom značajno većeg trajnog lateralnog sjekutića
- Rezultat je lateralni pomak novoizniklog lateralnog trajnog sjekutića, što narušava medijalnu liniju (sredinu čeljusti)
- Prevencija: Fiksni lingvalni luk u d.č.
- Terapija: Čuvanje prostora prevenira gužvu u prednjem segmentu te distalni kolaps i neadekvatan razvoj zubnog luka

Gubitak prvog mliječnog kutnjaka

- Prijevremeni gubitak (ako se dogodi tijekom erupcije trajnih lateralnih sjekutića) rezultira distalnim pomakom mliječnog očnjaka
- Potrebno je sačuvati prostor u tranzicijskom periodu prije svega u g.č.; opcijski u d.č.

Gubitak drugog mliječnog kutnjaka

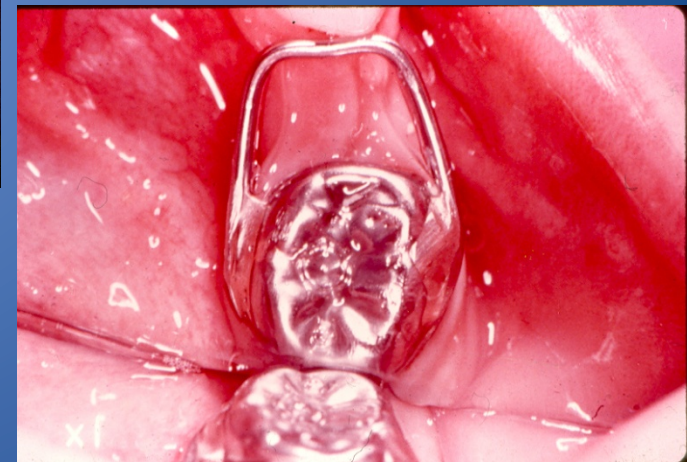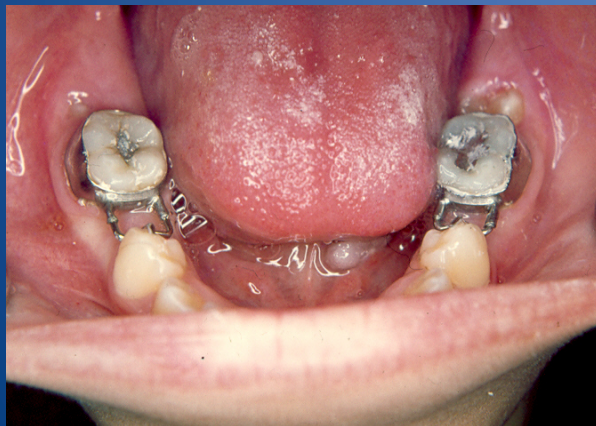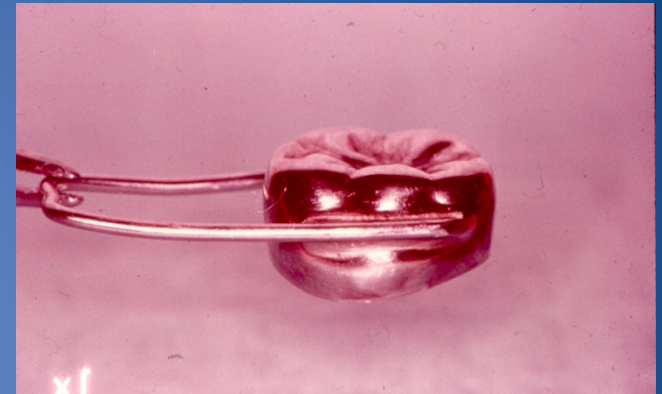
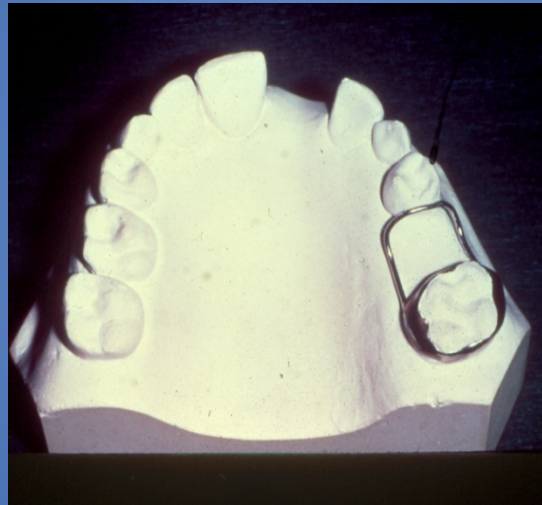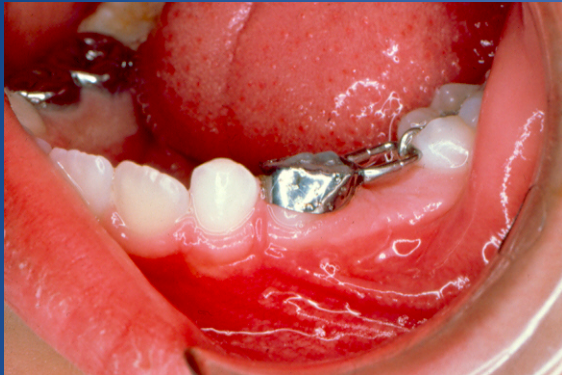Terapija: "Distal shoe" - indiciran držač mjesta, kako bi vodio nicanje 1. trajnih kutnjaka



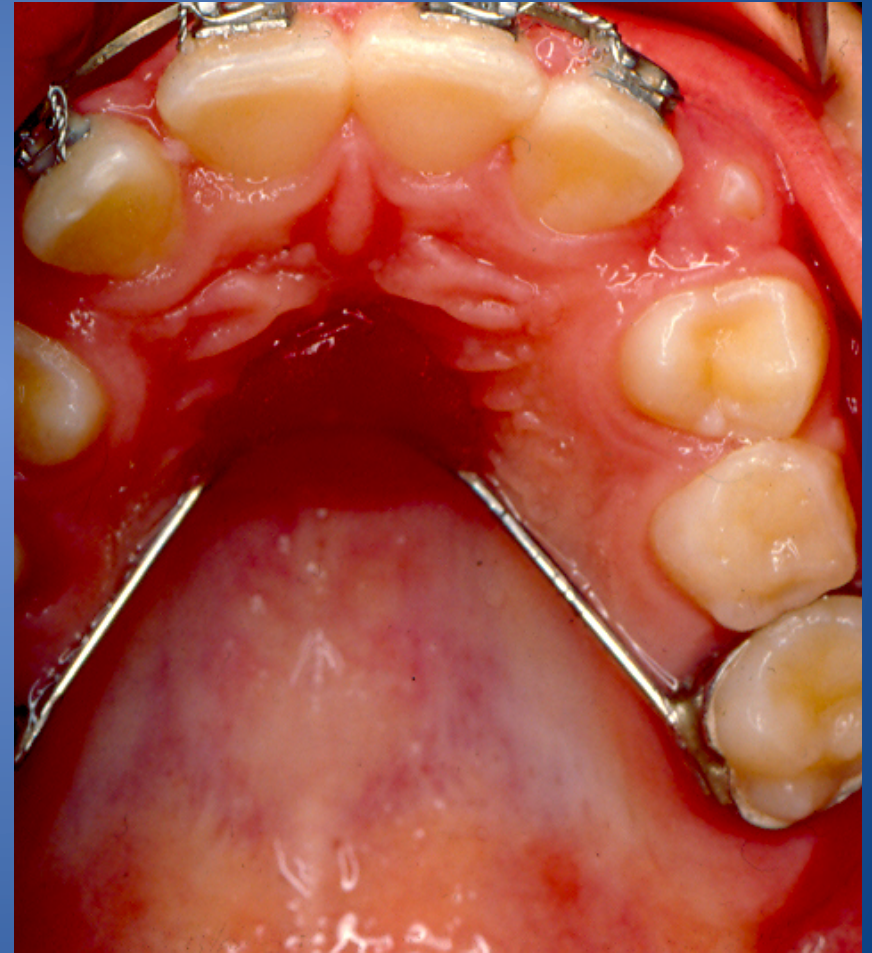
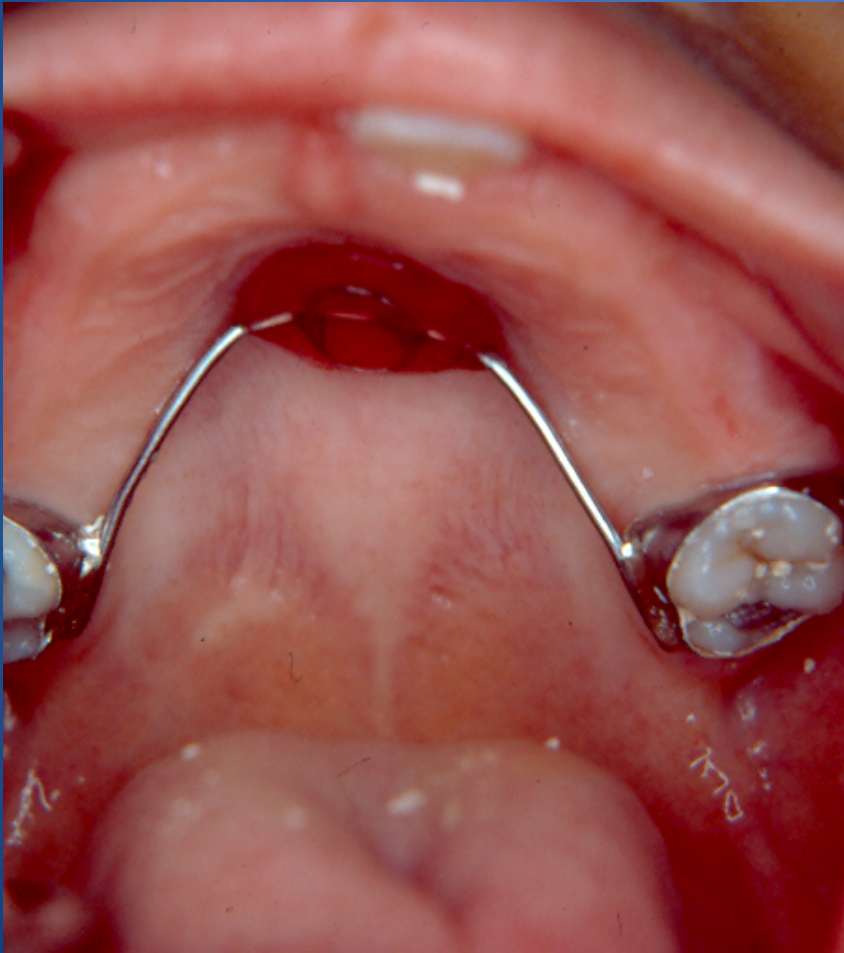
Općenita je preporuka da je mudro planirati držač mjesta radi gubitka mliječnog očnjaka ili mliječnih kutnjaka PRIJE nego što izniknu 1.trajni kutnjaci

Najčešće naprave koje se koriste u svrhu čuvanja
prostora

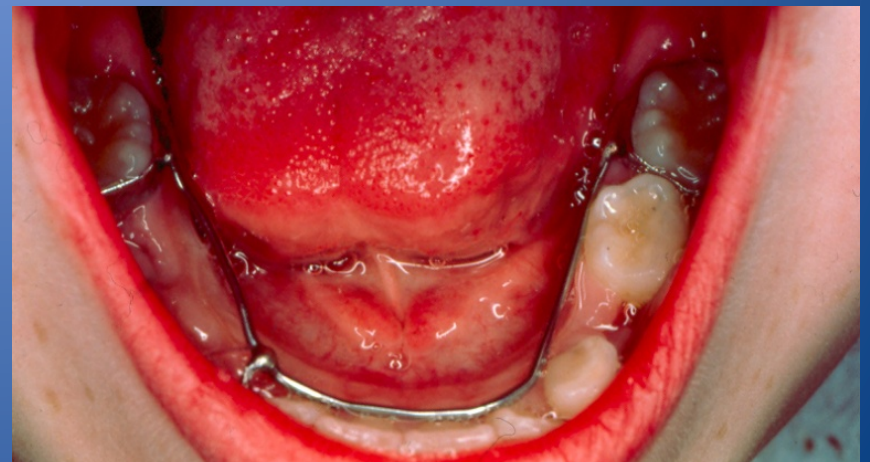
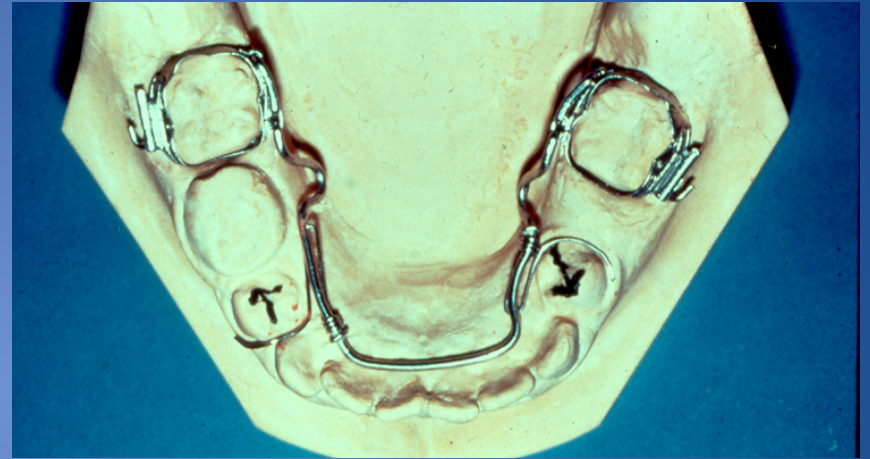
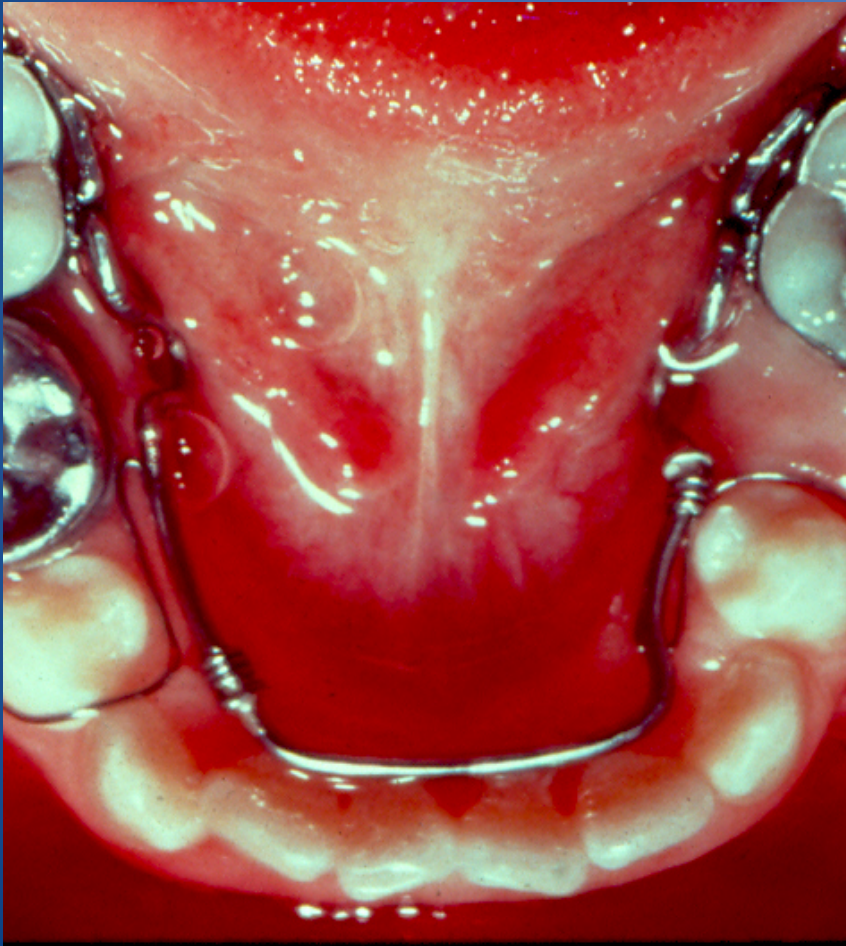
Band and Loop / Crown and Loop



Maxillary Bilateral - Nance



Mandibular Bilateral – Lingual Arch



Hvala na pažnji!

Courtesy of Dr. Neal Herman, New York University College of Dentistry